

Surto de aflatoxicose aguda em cães no município de Pelotas/RS¹

Karina Guterres^{2*}, Cristine Silva², Claudia Giordani², Caroline Matos², Cristiane Athayde³, Paulo Dilkin⁴, Fabiane Grecco⁵ e Marlete Cleff⁶

ABSTRACT- Guterres K., Silva C., Giordani C., Matos C., Athayde C., Dilkin P., Grecco F. & Cleff M. 2017. [Outbreak of acute aflatoxicosis in dogs in the municipality of Pelotas/RS, Brazil.] Surto de aflatoxicose aguda em cães no município de Pelotas/RS. *Pesquisa Veterinária Brasileira* 37(11):1281-1286. Programa de Pós-Graduação em Veterinária, Faculdade de Veterinária, Universidade Federal de Pelotas, Campus Universitário s/n, Pelotas, RS 96010-900, Brasil. E-mail: guterres.karina@gmail.com

Aflatoxins are mycotoxins synthesized during fungal multiplication and are able to contaminate food and animal feed, producing acute or chronic effects on consumers. Dogs are sensitive to this substance toxic. Disease final diagnosis has been hard to be made due to several factors, such as lack of specific clinical signs and high costs of testing for toxin presence in food. Thus, this paper aimed to report an aflatoxicosis outbreak in eighteen dogs in Pelotas - RS, Brazil. Only one dog has not come to death, after eating contaminated crushed corn and rice. Final diagnosis of acute aflatoxicosis was established through anamnesis, laboratory tests, necropsy and histopathological results, besides analysis of toxin presence in animal feed. At necropsy, degeneration and severe hepatic necrosis were observed and the analysis of food samples confirmed B1, B2, G1 and G2 aflatoxins, in an amount of 898.2µg/kg in crushed corn and 409.86µg/kg in rice. Therefore, awareness measures about control and prevention of mycotoxicosis should be taken, stressing the possible damage to the health of animals. Furthermore, mycotoxin identification methods must be implemented into routine clinical practice, including analysis of animal feed offered, since aflatoxicosis has often been underestimated.

INDEX TERMS: Aflatoxicosis, dogs, canines, fungi, mycotoxins, mycotoxicosis.

RESUMO.- As aflatoxinas pertencem ao grupo das micotoxinas e são substâncias sintetizadas durante a multiplicação de fungos que podem contaminar alimentos e rações animais, produzindo efeitos agudos ou crônicos naqueles que os consomem. Os cães são sensíveis aos efeitos tóxicos

das aflatoxinas, havendo dificuldades de diagnóstico definitivo desta doença devido a fatores, como a inespecificidade dos sinais clínicos e o custo elevado da análise da presença de toxinas na alimentação. Desta forma, o objetivo deste artigo foi relatar um surto de aflatoxicose em dezoito caninos, no município de Pelotas - RS, no qual apenas um canino não veio a óbito, após a ingestão de quirelas de milho e arroz contaminadas. O diagnóstico definitivo de aflatoxicose aguda foi obtido através dos dados da anamnese, exames complementares, resultados de necropsia e histopatologia, além de análise da presença de toxinas na alimentação dos animais. Na necropsia observou-se degeneração e necrose hepática severa e na análise das amostras de alimento foi constatada a presença de aflatoxinas B1, B2, G1 e G2, em um somatório de 898,2µg/kg na quirela de milho e de 409,86µg/kg na de arroz. Assim sendo, medidas de conscientização acerca do controle e prevenção das micotoxicoses devem ser tomadas, salientando os possíveis danos à saúde dos animais. Além disto, métodos de identificação

¹ Recebido em 15 de junho de 2015.

Aceito para publicação em 14 de dezembro de 2016.

² Discente do Programa de Pós-Graduação em Veterinária, Faculdade de Veterinária (FV), Universidade Federal de Pelotas (UFPEL), Campus Universitário s/n, Pelotas, RS 96010-900, Brasil. *Autor para correspondência: guterres.karina@gmail.com

³ Médica Veterinária autônoma, Rua Felicíssimo de Azevedo 1440, apto 303, São João, Porto Alegre, RS 90540-110, Brasil.

⁴ Laboratório de Análises Micotoxicológicas, Departamento de Medicina Veterinária Preventiva, Universidade Federal de Santa Maria, Camobi, Santa Maria, RS 97105-900, Brasil.

⁵ Docente do Departamento de Patologia Animal, FV-UFPEL, Pelotas, RS.

⁶ Docente do Setor de Clínicas, Departamento de Clínicas Veterinárias, FV-UFPEL, Campus Universitário s/n, Pelotas, RS 96010-900.

de micotoxinas, devem ser implementados na rotina hospitalar, incluindo a análise da ração oferecida, visto que a aflatoxicose, muitas vezes é subestimada.

TERMOS DE INDEXAÇÃO: Aflatoxicose, caninos, fungos, micotoxinas, micotoxicoses.

INTRODUÇÃO

Micotoxinas são substâncias sintetizadas durante a multiplicação dos fungos na dependência de condições adequadas de temperatura e umidade, sendo que fungos de um mesmo gênero podem produzir mais de um tipo de micotoxina de acordo com o tipo de substrato disponível (Muzolon 2008). Em climas tropicais e subtropicais, como no Brasil, o desenvolvimento de fungos produtores de micotoxinas é favorecido, havendo inúmeros alimentos passíveis de contaminação, principalmente grãos, amplamente utilizados na fabricação de rações para diversas espécies animais, incluindo cães e gatos (Moss 1998, Maia & Siqueira 2007, Cruz 2010).

Existem mais de 500 tipos de micotoxinas conhecidas na atualidade, destacando-se as aflatoxinas, ocratoxinas e fusariotoxinas, por apresentarem grande potencial de toxicidade (Muzolon 2008). Os principais fungos produtores destas micotoxinas são do gênero *Aspergillus*, como *A. flavus* e *A. parasiticus* para as aflatoxinas; gênero *Penicillium* e *Aspergillus alutaceus* como principais produtores da ocratoxina A, e o gênero *Fusarium* devido a produção das fusariotoxinas, em especial os tricotecenos, zearalenona e as fumonisinas (Zain 2010).

Dentre as micotoxinas, as aflatoxinas podem causar maiores danos aos seres humanos e animais, devido a sua alta toxicidade e ampla ocorrência, sendo que em cães e gatos os efeitos são considerados severos, podendo ocasionar a morte (Muzolon 2008). Nos animais as micotoxinas apresentam diferentes “órgãos-alvo”, como fígado, trato digestório, rins, sistema reprodutor e sistema nervoso central, exercendo também efeitos sobre a imunidade e coagulação sanguínea (França et al. 2011). Além disso, elas são mutagênicas, carcinogênicas e teratogênicas para um grande número de animais, sendo segundo Butler (1974) e Rumbeiha (2000), a sensibilidade altamente variável entre espécies, dependendo de fatores como idade, sexo, condições nutricionais do animal, nível de dosagem, frequência e composição da dieta.

Os cães são animais particularmente sensíveis aos efeitos hepatotóxicos agudos, entretanto a exposição regular as aflatoxinas pode ocasionar lesões hepáticas crônicas (Maia & Siqueira 2007, Santos & Silva 2010, França et al. 2011). Apesar das micotoxicoses serem descritas há muito tempo (Seibold & Bailey 1952), casos de intoxicação alimentares em cães têm sido negligenciados, e muitas vezes confundidos com outras enfermidades (Tapia & Seawright 1985, Newman et al. 2007). As dificuldades vão desde a suspeita clínica até a detecção das micotoxinas e dos níveis presentes no alimento (Amaral et al. 2006, Sobolev 2007), uma vez que, para se obter o diagnóstico de certeza, somente a presença dos fungos produtores das toxinas não é suficiente para a confirmação de que a doença foi estabelecida.

Assim, diante do exposto, o objetivo deste artigo foi relatar um surto de aflatoxicose em 18 caninos, após a ingestão de alimento contaminado com aflatoxinas dando-se ênfase a um caso clínico específico, em que o paciente não veio a óbito.

MATERIAL E MÉTODOS

Foi atendido no Hospital de Clínicas Veterinária da Universidade Federal de Pelotas (UFPEL), em junho de 2013, um canino, macho, com oito anos de idade, sem raça definida. O paciente apresentava inapetência, midríase bilateral com reflexo de ameaça negativo, além de icterícia generalizada, ascite, dor à palpação abdominal, petéquias abdominais, edema de membros e presença de fezes com coloração enegrecida como sinais clínicos.

Durante a anamnese, o proprietário negou a administração de qualquer medicação, porém relatou fornecer como alimentação aos animais da propriedade, quirela de milho e quirela de arroz. Além disso, o mesmo ainda relatou ter ocorrido óbito de outros dezessete cães com sinais clínicos semelhantes aos observados no paciente em questão, em um intervalo de sete dias, sendo um cão encaminhado para necropsia no Laboratório Regional de Diagnóstico da UFPEL (LRD-UFPEL).

Diante da anamnese e dos sinais clínicos apresentados pelo paciente, exames complementares como hemograma completo, urinálise completa, tempo de protrombina, avaliação de perfil hepático e renal foram solicitados. Com os dados fornecidos pelo proprietário acerca da alimentação do paciente e dos outros animais, também foi solicitada a análise da presença de micotoxinas nas quirelas de milho e arroz, as quais foram encaminhadas ao Laboratório de Análises Micotoxicológicas da Universidade Federal de Santa Maria (Lamic- UFSM).

As análises das aflatoxinas (AF) foram realizadas por Cromatografia Líquida acoplada a espectrometria de massa/massa com sistema QTrap 4000 (Applied Biosystems, Foster City, CA, USA) equipada com fonte TurbolonSpray, ESI e Cromatógrafo da série 1100 da (Agilent, Waldbornn, Alemanha), conforme metodologia previamente publicada (Sulyok et al. 2006). Os limites de quantificação e coeficientes de recuperação das AF foram, respectivamente: AF B1 (1µg/kg/94,5%); AF B2 (1µg/kg/80,0%); AF G1 (1µg/kg/88,5%); AF G2 (1µg/kg/88,1%). A estimativa de incerteza de quantificação das micotoxinas é de: AF B1 a 1,0µg/kg (0,20µg/kg); AF B2 a 1,0µg/kg (0,21µg/kg); AF G1 a 1,0µg/kg (0,20µg/kg); AF G2 a 1µg/kg (0,20µg/kg).

RESULTADOS

Através dos sinais clínicos apresentados pelo paciente, juntamente com os dados obtidos na anamnese e exames complementares, incluindo a presença elevada de aflatoxinas na alimentação dos animais, chegou-se ao diagnóstico definitivo de aflatoxicose.

A análise da presença de micotoxinas, nas amostras enviadas, através do método de Cromatografia Líquida de Alta Eficiência, demonstrou a presença de aflatoxinas em valores extremamente elevados, tanto na amostra de quirela de milho, quanto na amostra na quirela de arroz, sendo os diferentes valores de aflatoxina apresentados no gráfico abaixo (Fig.1). As micotoxinas Deoxinivalenol, Zearalenona e Fumonisininas B1 e B2 não foram detectadas nas amostras analisadas.

Na necropsia observou-se icterícia moderada das serosas e mucosas do cadáver, ascite acentuada (aproximada-

mente 2 litros de conteúdo levemente amarelado), fígado friável com acentuação do padrão lobular caracterizado por superfície capsular e de corte irregular e áreas amareladas intercaladas com áreas avermelhadas. Microscopicamente foram observadas degeneração e necrose hepática severa multifocal a coalescente (Fig.2), áreas de proliferação de células de ductos biliares e colestase.

Em relação aos exames complementares realizados no paciente que não veio a óbito, o hemograma completo apresentou leucocitose com desvio à esquerda regenerativo (82500 leucócitos totais, com 75% de segmentados e 10% de bastonetes) anemia normocítica normocrômica (HT 23,2%), hipoproteinemia (PPT 4,7g/dL), trombocitopenia (159×10^3), além de plasma icterico e presença de anisocitose e corpúsculos de Howell-Jolly no esfregaço sanguíneo.

Em relação ao perfil hepático, as enzimas Fosfatase Alcalina (FA), Transaminase pirúvica (TGP) e Aspartato transaminase (AST) apresentavam-se elevadas, sendo os valores encontrados de 396 U/L, 118 U/L e 388,4U/L respectivamente, no entanto, a proteína Albumina encontrava-se com valor inferior em relação aos de referência (2,6-3,3g/dL), estando em 0,84g/dL.

Na urinálise foi observada bilirrubinúria positiva, além de cilindros granulados, entretanto, uréia e creatinina estavam dentro dos parâmetros normais.

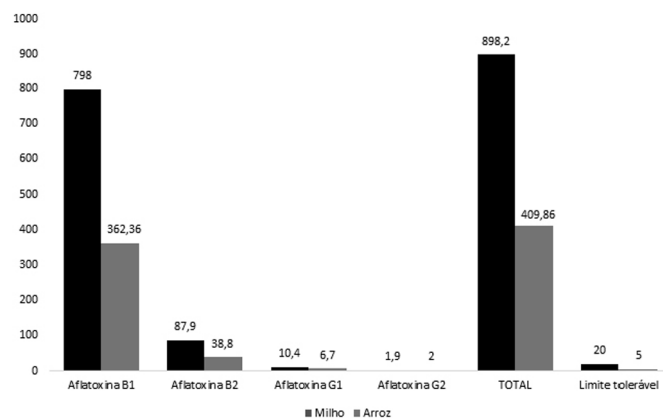


Fig.1 Valores de aflatoxinas encontradas nas amostras de milho e arroz, fornecidos para o cão, e limites máximos toleráveis expressos em microgramas por quilo.

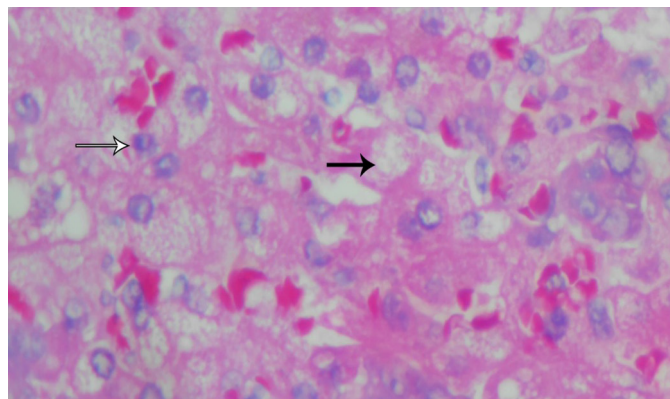


Fig.2 Vacuolização de hepatócitos degenerados (seta preta) e necrose individual (seta branca), em um canino com intoxicação aguda por aflatoxinas.

O tempo de protrombina apresentou-se alterado, estando o tempo médio em 12 minutos, sendo a atividade deste fator considerada em 30% apenas.

DISCUSSÃO

O primeiro relato de aflatoxicose em cães data de 1952 nos Estados Unidos, quando uma ração contaminada por fungos foi considerada a causa da doença hepática em cães, a "hepatite X" (Seibold & Bailey 1952, Muzolon 2008). Apesar dos 60 anos após o primeiro caso, a enfermidade ainda é pouco relatada em cães, embora essa espécie seja extremamente sensível em função de características intrínsecas que determinam a baixa concentração da glutatona S-transferase (GST) nos hepatócitos, principal enzima detoxificante, que se conjuga às aflatoxinas (Gomes et al. 2014). Em adição, embora não se tenham dados quantitativos sobre a absorção de aflatoxinas pelo tubo digestivo, sua absorção em cães parece ser completa com pequenas doses junto ao alimento (Santurio 2011).

A aflatoxicose aguda, observada no caso relatado, ocorre quando os cães são alimentados com grandes quantidades de aflatoxina B1 (>1mg/kg na dieta) (Newberne et al. 1966). Segundo a resolução RDC Nº 7 (2011), o limite total da soma das aflatoxinas B1, B2, G1, G2 no Brasil para o milho é de 20µg/kg e para o arroz de 5µg/kg. Rosa e colaboradores (2002) relataram, no Brasil, um surto de aflatoxicose em 28 cães alimentados com ração comercial contendo 12,2 a 321ppb de aflatoxina B1 e B2, valores inferiores aos observados neste trabalho. Quando considerado o somatório das aflatoxinas detectadas na alimentação oferecida aos animais, entende-se a magnitude da intoxicação, sendo encontrado um somatório de aflatoxinas de 898,2 µg/kg na quirela de milho e de 409,86µg/kg na quirela de arroz, valores superiores, aproximadamente, em 40 e 80 vezes do máximo permitido (RDC Nº 7, 2011), justificando a intoxicação causada nos animais da propriedade, culminando na morte de dezessete cães e um equino.

Trabalhos recentes têm documentando a presença de aflatoxinas em alimentos industriais para animais e também em formulações caseiras, o que é preocupante para a saúde em geral (Newman et al. 2007, Akinrinmade & Akinrinde 2012, Wouters et al. 2013). No Rio Grande do Sul foi relatada aflatoxicose aguda e subaguda como causa da morte de 60 cães, os quais eram alimentados basicamente por farelo de milho (Wouters et al. 2013). A presença das aflatoxinas pode ocorrer por fatores climáticos como a temperatura e umidade, e devido a fatores ligados a produção, armazenamento, processamento e transporte (Newman et al. 2007, Akinrinmade & Akinrinde 2012, Wouters et al. 2013).

A produção simultânea de mais de uma toxina nos produtos alimentares pode ocorrer, sendo que de acordo com Muzolon (2008) as aflatoxinas são as mais importantes, destacando-se as B1, B2, G1 e G2. As aflatoxinas tem a capacidade de permanecer no alimento após a morte do fungo que as produzem, podendo apresentar-se em alimentos onde não são verificadas alterações visíveis, sendo a sua ocorrência natural maior em alimentos como milho, amendoim e sementes de algodão, e ocorrendo em menor pro-

porção no sorgo, cevada, aveia, trigo, centeio e arroz (Maia & Siqueira 2007).

As micotoxinas podem contaminar alimentos e rações animais, produzindo efeitos agudos (micotoxicoses) ou crônicos naqueles que os consomem (Maia & Siqueira 2007, Santos & Silva 2010), sendo uma das dificuldades de diagnóstico definitivo, a inespecificidade dos sinais clínicos (Tapia & Seawright 1985, Newman et al. 2007), onde muitos casos de aflatoxicose são confundidos com enfermidades infecciosas, como por exemplo leptospirose, pela semelhança de sinais como icterícia, depressão, hemorragias com fezes manchadas de sangue (Newman et al. 2007).

Casos de cirrose hepática de causa indeterminada têm sido observados em cães no Rio Grande do Sul (Silva et al. 2007, Schild 2013), sendo necessária a investigação da presença de micotoxinas nos alimentos oferecidos aos animais afetados, no intuito de uma confirmação diagnóstica precisa.

As lesões encontradas na necropsia e na histopatologia foram sugestivas de esteatose alimentar (degeneração gordurosa), porém as áreas de necrose hepática observadas associadas ao histórico de alimentação do animal com subprodutos de milho e arroz, além da presença elevada de aflatoxinas na alimentação, indicam um quadro de aflatoxicose.

Na aflatoxicose, a absorção das aflatoxinas ocorre no trato gastrointestinal e a sua biotransformação ocorre primariamente no fígado, por enzimas microssomais do sistema de funções oxidases mistas, associadas ao citocromo P-450 (Cruz 2010), tendo como resultados uma série de danos à síntese das proteínas, carboidratos e lipídeos neste órgão, ocorrendo danos as estruturas dos hepatócitos o que afeta os níveis de enzimas hepáticas (Santurio 2011). A AFB1 é considerada uma das substâncias mais tóxicas para o fígado sendo este o principal órgão atingido, podendo explicar a elevação das enzimas hepáticas e a intensa icterícia no caso relatado (Osweiler 1990).

A presença de leucocitose observada no cão que sobreviveu pode estar associada a resposta à anemia, ocorrendo uma alta atividade da medula óssea ou referindo-se a uma grande necrose celular no fígado (Tandon et al. 1977, Ragab et al. 1987). Sevelius (1995) observou leucocitose em animais com cirrose e com hepatite progressiva crônica.

Newberne et al. (1966) afirmam que o fígado, por ser o primeiro órgão alvo, apresenta lesão nos seus hepatócitos, acarretando em elevação significativa de enzimas séricas hepáticas, assim como extravasamento delas. De acordo com Thrall et al. (2007), achados laboratoriais com aumento de ALT e AST indicam lesão hepática ativa, com destruição dos hepatócitos, já o aumento de FA, indica presença de colestase (Thrall et al. 2007). A presença de hipoalbuminemia está associada a casos de hepatopatias crônicas, em que não há produção adequada de albumina pelo fígado (Yamamoto et al. 2014). Segundo Nestor et al. (2004), em doenças hepáticas crônicas a hipoalbuminemia é fator que contribui para a ascite, assim como para o edema de membros, como visto no presente relato, pois os baixos níveis séricos de albumina levam a uma diminuição na pressão oncótica sanguínea, levando a um acúmulo de líquido na cavidade peritoneal, da mesma forma que para os membros.

Além do fígado, outros órgãos como os rins podem ser afetados pelas micotoxinas (Torelly et al. 1996), ocasionando alteração no perfil renal, o que não foi observado neste caso, uma vez que a uréia e a creatinina sérica apresentavam-se dentro dos padrões fisiológicos para a espécie, sendo estes os exames séricos primários apropriados para o diagnóstico inicial de insuficiência renal (Freitas et al. 2014). Entretanto, suas concentrações séricas mantêm-se na faixa de normalidade até que mais de 66% dos néfrons passem a ficar afuncionais, ou seja, trata-se de um marcador específico, mas de baixa sensibilidade para o diagnóstico de lesão renal aguda, caracterizando-se como um marcador tardio (Freitas et al. 2014).

Já na urinálise foi observada bilirrubinúria positiva, pigmento também observado em outros casos de aflatoxicoses em cães, além de cilindros granulosos, indicativo de lesão renal inicial (Liggett et al. 1986 Hagiwara et al. 1990, Freitas et al. 2014). A presença de bilirrubinúria reflete a excreção intensa de bilirrubina (Yamamoto et al. 2014).

Em cães, as alterações hemostáticas estão relacionadas ao aumento da possibilidade de sangramento, geralmente causada por redução da atividade de fatores de coagulação ou redução numérica ou funcional das plaquetas (trombocitopenia), sendo este quadro visto nas hepatopatias decorrentes de aflatoxicoses, como no presente relato (Muzolon 2008, Moraes & Takahira 2013).

A deficiência dos fatores de coagulação está relacionada à estrutura química das aflatoxinas, que se comportariam como cumarínicos, exercendo um efeito anticoagulante por antagonismo da vitamina K. No hepatócito, os fatores dependentes da vitamina K passam a ser sintetizados de modo incorreto e são incapazes de serem ativados (Muzolon 2008). Os cumarínicos inibem os fatores da via de coagulação extrínseca (fatores V, X, protrombina e fibrinogênio), podendo haver sangramento espontâneo, surgimento tardio, e de duração prolongada, hematomas, hematoquezia, hemartrose ou hemorragia nos tecidos profundos ou cavidades corporais, devido a distúrbios da formação do tampão hemostático secundário (Lopes et al. 2005, Muzolon 2008).

Devido aos sinais clínicos e aos resultados encontrados nos exames complementares, institui-se como tratamento do paciente, antibioticoterapia com associação de ampicilina sódica (20 mg/Kg, TID) e metronidazol (15 mg/Kg, BID), Silimarina (30 mg/Kg, BID), Sucralfato (30 mg/Kg, BID), omeprazol (1 mg/Kg, SID), furosemida (2 mg/Kg, BID) associada a espironolactona (1 mg/Kg, BID), vitamina K (2,5 mg/Kg, SID), além de fluidoterapia, alimentação pastosa e fornecimento de aminoácidos, como arginina e colina.

Segundo Muzolon (2008), o tratamento das micotoxicoses baseia-se fortemente em protocolos terapêuticos sintomatológicos e de suporte, pois ainda não há um tratamento específico contra as micotoxinas, visto que há grande variação individual com relação à severidade da intoxicação. O tratamento pode variar de acordo com o indivíduo, gravidade das lesões e órgãos acometidos (Muzolon 2008). Deve-se, certamente, excluir da dieta todo alimento suspeito e instituir uma alimentação segura, sendo a suplementação com colina, metionina e n-acetilcisteína benéfica (Cullen & Newberne 1994).

Os métodos de identificação e quantificação das micotoxinas são seguros, mas correspondem somente à amostra de alimento analisada naquele momento (Muzolon 2008). Os métodos mais utilizados são o ELISA, e os métodos químicos como a cromatografia em camada delgada, cromatografia líquida de alta eficiência e cromatografia gasosa (Fireman 2007, Muzolon 2008).

Apesar da melhoria significativa dos métodos de identificação de aflatoxinas, os custos envolvidos para a realização da análise permanecem elevados, contribuindo para uma maior dificuldade no diagnóstico das aflatoxicoses, o que explica a pequena quantidade de dados existentes no Brasil, sobre a ocorrência de micotoxinas em alimentos (Amaral et al. 2006, Sobolev 2007). De janeiro de 1978 a dezembro de 2012 foram diagnosticados no Laboratório Regional de Diagnóstico da UFPel apenas quatro casos de aflatoxicose em caninos com dosagem de aflatoxinas, de um total de 3.393 necropsias e/ou órgãos de cães recebidos no laboratório no período, sendo este número extremamente pequeno, no entanto, essa intoxicação pode estar sendo subdiagnosticada, devido a falta de um diagnóstico definitivo através da análise dos alimentos oferecidos aos cães, principalmente nos casos que cursam com alterações hepáticas (Gomes et al. 2014). Além do alto custo dos equipamentos analíticos, há também a escassez de mão-de-obra especializada na área de análise, bem como das dificuldades no plano de amostragem (Amaral et al. 2006, Sobolev 2007).

Em relação à amostragem do material suspeito, existem dificuldades no que se refere à distribuição das micotoxinas, podendo ser altamente heterogênea, concentrando-se em aglomerados, dificultando ainda mais a obtenção de uma amostra representativa do lote de grãos ou ração (Coppock & Jacobsen 2009, Muzolon 2008).

CONCLUSÃO

A partir do relatado e discutido, observa-se a gravidade e a dificuldade de diagnóstico das aflatoxicoses, sendo desta forma necessária a conscientização da população acerca do acondicionamento de grãos e cereais, assim como de rações derivadas destes na alimentação dos animais, afim de que haja um maior controle e prevenção das micotoxicoses em geral, salientando os fatores de risco de contaminação e possíveis danos à saúde de seus animais. Além disto, métodos de identificação de micotoxinas, devem ser implementados na rotina hospitalar, incluindo a análise da ração oferecida aos animais internos, visto que a aflatoxicose, muitas vezes é subdiagnosticada.

Agradecimentos.- Ao Professor Paulo Dilkin, da Universidade Federal de Santa Maria, pela identificação da presença de Aflatoxinas na amostra encaminhada. À Professora Fabiane Grecco, da Universidade Federal de Pelotas, pela confecção das fotografias das lesões histológicas.

REFERÊNCIAS

- Akinrinmade J.F. & Akinrinde A.S. 2012. Aflatoxin status of some commercial dry dog foods in Ibadan, Nigeria. *Afr. J. Biotechnol.* 11(52):11463-11467.
- Amaral K.A.S., Nascimento G.B., Sekiyama B.L., Janeiro V. & Machinski Jr M. 2006. Aflatoxinas em produtos à base de milho comercializados no Brasil e riscos para a saúde humana. *Ciênc. Tecnol. Aliment.* 26(2):336-342.
- Butler W.H. 1974. Aflatoxin, p.10-28. In: Purchase I.F.H. (Ed.), *Mycotoxins*. Elsevier Scientific Publishing, New York.
- Coppock R.W. & Jacobsen B.J. 2009. Mycotoxins in animal and human patients. *Toxicol. Ind. Health* 25(9/10):637-655.
- Cruz J.V.S. 2010. Ocorrência de aflatoxinas e fumonisinas em produtos à base de milho e milho utilizado como ingrediente de ração para animais de companhia, comercializados na região de Pirassununga, Estado de São Paulo. Tese de Doutorado, Universidade de São Paulo, USP-Pirassununga, SP. 88p.
- Cullen J.M. & Newberne P.M. 1994. Acute hepatotoxicity of aflatoxins. In: Eaton D.L. & Groopman J.D. 1993. *The Toxicology of Aflatoxins: human health, veterinary, and agricultural significance*. Academic Press, Toronto, p.3-26.
- Fireman A. 2007. Micotoxinas: a importância do gerenciamento, dos métodos diagnósticos corretos e da escolha do produto certo para evitar seus efeitos deletérios sobre a produção animal. *Produção Animal, Avicultura*. Disponível em <<http://www.avisite.com.br>> Acesso em 12 dez. 2016.
- França J., Saad F.M.O.B., Saad C.E.P., Silva R.C. & Reis J.S. 2011. Avaliação de ingredientes convencionais e alternativos em rações de cães e gatos. *Revta Bras. Zootec.* 40:222-231.
- Freitas G.C., Veado J.C.C. & Carregaro A.B. 2014. Testes de avaliação de injúria renal precoce em cães e gatos. *Semina, Ciênc. Agrárias* 35(1):411-426.
- Gomes A.R., Pereira C.M.P., Sallis E.S.V., Pereira D.I.B., Schild A.L., Faria R.O. & Meireles M.C.A. 2014. Aflatoxicose em cães na região Sul do Rio Grande do Sul. *Pesq. Vet. Bras.* 34(2):162-166.
- Hagiwara M.K., Kogika M.M. & Malucelli B.E. 1990. Disseminated intravascular coagulation in dogs with aflatoxicosis. *J. Small Anim. Pract.* 31(5):239-243.
- Lopes S.T.A., Emanuelli M.P., Schmidt C., Raiser A.G., Mazzanti A.M. & Alves A.S. 2005. Valores de referência do tempo de protrombina (TP) e tempo de tromboplastina parcial ativada (TTPa) em cães. *Ciência Rural* 35(2):381-384.
- Liggett A.D., Colvin B.M., Beaver R.W. & Wilson D.M. 1986. Canine aflatoxicosis: a continuing problem. *Vet. Hum. Toxicol.* 28(5):428-430.
- Maia P.P. & Siqueira M.E.P.B. 2007. Aflatoxinas em rações destinadas a cães, gatos e pássaros – uma revisão. *Revta FZVA Uruguiana* 14(1):235-257.
- Moraes L.F. & Takahira R.K. 2013. Avaliação dos distúrbios hemostáticos e dos diferentes marcadores prognósticos clínico-laboratoriais em cães com AHIM. *Vet. Zootec.* 20(1):10-19.
- Moss M.O. 1998. Recent studies of mycotoxins. *J. Appl. Microbiol.* 84: 625-765.
- Muzolon P. 2008. Micotoxinas em cães. Dissertação de Mestrado, Universidade Federal do Paraná, Curitiba, 94p.
- Nestor D.D., McCullough S.M. & Schaeffer D.J. 2004. Biochemical analysis of neoplastic versus nonneoplastic abdominal effusions in dogs. *J. Am. Anim. Hosp. Assoc.* 40(5):372-375.
- Newberne P.M., Russo R. & Wogan G.N. 1966. Acute toxicity of aflatoxin B1 in the dog. *Pathol. Vet.* 3:337-340.
- Newman S.J., Smith J.R., Stenske K.A., Newman L.B., Dunlap J.R., Imerman P.M. & Kirk C.A. 2007. Aflatoxicosis in nine dogs after exposure to contaminated commercial dog food. *J. Vet. Diagn. Investig.* 19(2):168-175.
- Osweiler G.D. 1990. Mycotoxins and livestock: what role do fungal toxins play in illness and production losses? *Vet. Med.* 85(1):89-94.
- Ragab A.M., Saleh N.A., Elshabiny L.M. & Sokkar I.H. 1987. Haematological parameters in chickens and rabbits after dietary administration of aflatoxin. *Assiut Vet. Med. J.* 18(35):220-226.
- RDC no.7 2011. Resolução RDC no.7 de 18 de fevereiro de 2011. Diário oficial da União, Seção 1. Nº 46, quarta-feira, 9 de março de 2011.
- Rosa C.A.R., Pimenta A.L.P., Gatti M.J., Ribeiro J.M., Rocha C.G., Pires R.C., Almeida T.M., Lucena F.P. & Bacelar A. 2002. Aflatoxicose natural em cães no Estado do Rio de Janeiro. XXIX *Conbravet*, Gramado, RS. (Resumo)

- Rumbeiha W.K. 2000. Clinical implications of mycotoxicosis in companion animals. Technical Symposium on Mycotoxin, Alltech, Inc, Nicholasville, KY.
- Santos M.R. & Silva J.O. 2010. Impacto da presença de aflatoxinas em alimentos destinados ao consumo humano e animal. *Revta Multi. Saúde. Ano II* (4):49.
- Santurio J.M. 2011. Fungos e micotoxinas em rações pets. Laboratório de Pesquisas Micológicas (LAPEMI), Universidade Federal de Santa Maria, RS.
- Schild A.L. 2013. Dados não publicados (Laboratório Regional de Diagnóstico, Faculdade de Veterinária, Universidade Federal de Pelotas, RS).
- Seibold H.R. & Bailey W.S. 1952. An epizootic of hepatitis in the dog. *J. Am. Vet. Med. Assoc.* 121(9):201-206.
- Sevelius E. 1995. Diagnosis and prognosis of chronic hepatitis and cirrhosis in dogs. *J Small Anim Pract.* 36:521-528.
- Silva M.C., Fighera R.A., Brum J.S., Graça D.L., Kommers G.D., Irigoyen L.F. & Barros C.S.L. 2007. Cirrose hepática em cães: 80 casos (1965-2003). *Pesq. Vet. Bras.* 27:471-480.
- Sobolev V.S. 2007. Simple, rapid, and inexpensive cleanup method for quantitation of aflatoxins in important agricultural products by HPLC. National Peanut Research Laboratory. *J. Agric. Food Chem.* 55(6):2136-2141.
- Sulyok M., Berthiller F., Krska R., & Schuhmacher R. 2006. Development and validation of a liquid chromatography/tandem mass spectrometric method for the determination of 39 mycotoxins in wheat and maize. *Rapid Commun. Mass Spectrom* 20:2649-2659.
- Tandon B.N., Krishnamurthy L., Koshy A., Tandon H.D., Ramalingaswami V., Bhandari J.R., Mathur M.M. & Mathur P.D. 1977. Study of an epidemic of jaundice, presumably due to toxic hepatitis, in northwest India. *Gastroenterology* 72(3):488-494.
- Tapia M.O. & Seawright A. A. 1985. Experimental combined aflatoxin B1 and ochratoxina intoxication in pigs. *Aust. Vet. J.* 62:33-37.
- Torelly V.P., Santurio J.M. & Fan L.C.R. 1996. Densidade urinária, dosagens séricas de uréia, creatinina e proteína total na aflatoxicose experimental em cães (*Canis familiaris*). *Ciência Rural* 26(3):413-418.
- Thrall M.A., Baker D.C., Campbell T.W., De Nicola D., Fettman M.J., Lassen E.D., Rebar A. & Weiser G. 2007. Avaliação laboratorial do fígado, p.335-354. In: *Ibid.* (Eds), *Hematologia e Bioquímica Clínica Veterinária*. Roca, São Paulo.
- Wouters A.T.B., Casagrande R.A., Wouters F., Watanabe T.T.N., Boabaid F.N., Cruz C.E.F. & Driemeier D. 2013. An outbreak of aflatoxin poisoning in dogs associated with aflatoxin B1-contaminated maize products. *J. Vet. Diagn. Invest.* 25(2):282-287.
- Yamamoto L.K., Ochi P., Suhett W.G., Cazangi D., Mendes L.M.P. & Pereira-Junior O.C.M. 2014. Cirrose hepática: revisão bibliográfica e relato de caso. *Revta. Ciênc. Vet. Saúde Públ.* 1(1):8-14.
- Zain M.E. 2010. Impact of mycotoxins on humans and animals. *J. Saudi Chem. Soc.* 15:129-144.